ESMYA® (ulipristaaliasetaatti): Patologinopas

Progesteronireseptorien muuntajiin liittyvät muutokset (PRM-Associated Endometrial Changes, PAEC)

Tärkeä tiedote kaikille patologeille, jotka käsittelevät gynekologisia kudosanalyysejä. Ulipristaaliasetaatin käyttöaiheena on jaksottainen kohdun sileälihaskasvainten (myoomien) aiheuttamien keskivaikeiden tai vaikeiden oireiden hoito naisilla, jotka eivät ole saavuttaneet vaihdevuosia, kun kohdun sileälihaskasvainten embolisaatio ja/tai leikkaus eivät ole sopivia hoitovaihtoehtoja tai kun nämä hoidot ovat epäonnistuneet.. Ulipristaaliasetaatti kuuluu progesteronireseptorien muuntajien luokkaan (Progesterone Receptor Modulators, PRM), joka tunnetaan myös nimellä selektiiviset progesteronireseptorien muuntajat (Selective Progesterone Receptor Modulators, SPRM). PRM-hoito aiheuttaa uusia kohdun limakalvon muutoksia, joita kutsutaan nimellä progesteronireseptorien muuntajiin liittyvät muutokset (PRM-Associated Endometrial Changes, PAEC). Tämä patologin opas on tarkoitettu kuvaamaan näitä muutoksia ja helpottamaan asianmukaista kohdun histopatologista arviointia patologisessa toiminnassa. Tämän patologin oppaan liitteenä on valmisteyhteenveto.

Tämän oppaan laatimiseen ja sen oikeellisuuden tarkistamiseen ovat osallistuneet tri Alistair Williams, University of Edinburgh, Iso-Britannia ja tri Michael Glant, lääketieteellinen johtaja, Orchard Software Corporation, Indianapolis, USA.

YHTEYSTIEDOT:

Medical Information Service PregLem S.A. 3, chemin du Pré Fleuri, 1228 Plan-Les-Ouates, Geneva, Sveitsi Sähköposti: Medicalinformation@preglem.com Puhelin: +41 22 884 0385	Lääketieteellinen informaatio Gedeon Richter Nordics AB Barnhusgatan 22, 5tr111 23 Stockholm; Ruotsi Sähköposti: medinfo.fi@gedeonrichter.eu Puhelin: +358 9 231 14 247

Sisällysluettelo

1. Johdanto

Esmya® 5 mg tabletteja (ulipristaaliasetaatti) Ulipristaaliasetaatin käyttöaiheena on jaksottainen kohdun sileälihaskasvainten (myoomien) aiheuttamien keskivaikeiden tai vaikeiden oireiden hoito naisilla, jotka eivät ole saavuttaneet vaihdevuosia, kun kohdun sileälihaskasvainten embolisaatio ja/tai leikkaus eivät ole sopivia hoitovaihtoehtoja tai kun nämä hoidot ovat epäonnistuneet. Ulipristaaliasetaatin käyttöaiheena on jaksottainen kohdun sileälihaskasvainten (myoomien) aiheuttamien keskivaikeiden tai vaikeiden oireiden hoito hedelmällisessä iässä olevilla naisilla, jotka eivät ole sopivia leikkaukseen. Ulipristaaliasetaatti kuuluu progesteronireseptorien muuntajien luokkaan (Progesterone Receptor Modulators, PRM), joka tunnetaan myös nimellä selektiiviset progesteronireseptorien muuntajat (Selective Progesterone Receptor Modulators, SPRM).[1] Nämä progesteronireseptorin ligandit aiheuttavat erityisiä vaikutuksia progesteroniin reagoivissa kudoksissa tuottaen jatkossa vaikutuksen, joka voi olla kokonaan tai osittain antagonistinen.[2]

PRM-hoito aiheuttaa luokalle ominaisia muutoksia. Ne aiheuttavat uudenlaisia kohdun limakalvon muutoksia, joita kutsutaan nimellä progesteronireseptorien muuntajiin liittyvät muutokset (PRM-Associated Endometrial Changes, PAEC). Esmya®-hoidon kesto on rajoitettu kolmeen kuukauteen. Muutokset korjaantuvat hoidon lopettamisen jälkeen. Esmya® aiheuttaa joillakin potilailla myös kohdun limakalvon paksuuntumista, joka on havaittavissa lantion ultraäänitutkimuksessa. Tämä paksuuntuminen häviää, kun hoito lopetetaan ja kuukautiset alkavat.

Tulevaisuudessa patologit voivat saada hysterektomianäytteitä potilaista, jotka ovat saanet esihoitoa Esmyalla®. He voivat saada myös kohdun limakalvon näytepaloja, joita lääkärit ovat ottaneet (ennen leikkausta tai sen jälkeen) selvittääkseen mahdollisia syitä kohdun limakalvon paksuuntumiselle. On tärkeää kuvata PAEC:in ominaisuuksia ja sitä, miten ne poikkeavat muista kohdun limakalvon muutoksista, kuten proliferatiivisesta kohdun limakalvon reaktiosta pelkän estrogeenin altistukselle ja kohdun limakalvon liikakasvun muodoille.

Tämän oppaan tarkoituksena on

- tiedottaa PAEC:in aiheuttamista muutoksista ja kuvata ne yksityiskohtaisesti
- vertailla PAEC:in tiettyjä histologisia esiintymisiä niihin, joita havaitaan pelkän estrogeenihoidon vaikutuksessa ja kohdun limakalvon liikakasvussa, tarkoituksena helpottaa kohdun asianmukaista histopatologista arviointia patologisessa toiminnassa.

Eräs SPRM:n käytön tärkeä kohdekudos on kohdun limakalvo. SPRM:it saavat siinä aikaan erityisvaikutuksia, joita ei ole havaittu muita aineita käyttämällä. Näitä vaikutuksia voivat olla kohdun limakalvon paksuuntuminen ja kystiset ominaisuudet, jotka muistuttavat kystistä liikakasvua, kuitenkin ilman kohdun limakalvon liikakasvulle tunnusomaista rauhaskudoksen nopeaa lisääntymistä.[3,4]

Williams *et al*. ovat todenneet, että keskeiset seikat, joiden avulla PAEC-muutokset erotetaan kohdun limakalvon proliferaatiosta tai liikakasvusta (hyperplasia), ovat: (a) matala mitoosiaktiivisuus; (b) abortiiviset subnukleaariset vakuolit; (c) apoptoosi; ja (d) strooman hajoamisen ja suurentuneen rauhastiheyden puuttuminen. Näiden muutosten ilmoitettiin korjautuvan ulipristaaliasetaattihoidon lopettamisen ja kuukautisvuodon palaamisen jälkeen.[5]

PAEC:ia oli aiemmin tarkasteltu Yhdysvaltain terveysviraston (US National Institute for Health, NIH) seminaarissa “Progesterone Receptor Modulators and the Endometrium” huhtikuussa 2006[6,3].

1 Chabbert-Buffet N, Mesuri G, Bouchard P, Spitz IM. (2005) Selective progesterone receptor modulators and progesterone antagonists: mechanisms of action and clinical applications. Human Reproduction Update 11; 293-307.

2 Chwalisz K, Perez MC, DeManno D, Winkel C, Schubert G, Elger W. (2005) Selective progesterone receptor modulator development and use in the treatment of leiomyomata and endometriosis. Endocrine Reviews 26; 423-438.

3 Mutter GL, Bergeron C, Deligdisch L, et al. The spectrum of endometrial pathology induced by progesterone receptor modulators. Mod Pathol 2008; 21:591-8.

4 Olga B Ioffe, Richard J Zaino and George L Mutter, et al. Endometrial changes from short-term therapy with CDB-4124, a selective progesterone receptor modulator. Modern Pathology (2009) 22, 450–459.

5 Williams AR, Bergeron C, Barlow DH, Ferenczy A. Endometrial Morphology After Treatment of Uterine Fibroids with the Selective Progesterone Receptor Modulator, Ulipristal Acetate. Int J Gynecol Pathol 2012; 31(6):556–69.

6 Horne FM and Blithe DL, (2007) Progesterone receptor modulators and the endometrium: changes and consequences Human Rep Update 13; 1-14.

Sen jälkeen on saatu yhä enemmän kokemusta morfologisten muutosten luonteesta kohdun limakalvolla. Kaksi äskettäin valmistunutta laajaa, kontrolloitua kliinistä tutkimusta ulipristaaliasetaatista yhdistettynä kohdun limakalvon muutosten järjestelmälliseen arviointiin (ks. alla) ovat lisänneet huomattavasti tietoa SPRM:n aiheuttamien morfologisten muutosten ominaisuuksista kohdun limakalvolla.

Tässä oppaassa kuvataan:

- erityiset havainnot, jotka koskevat kohdun limakalvon morfologiaa (PAEC:it), jotka on raportoitu kahdessa laajassa vaiheen III satunnaistetussa kontrolloidussa kliinisessä kaksoissokkotutkimuksessa (PGL07-021 /PEARL I ja PGL07-022/PEARL II). Niissä hoidettiin kohdun sileälihaskasvainten (fibroidien) aiheuttamista oireista kärsiviä potilaita 5 mg:n tai 10 mg:n ulipristaaliasetaatilla kerran päivässä kolmen kuukauden ajan.
- yhteenveto PAEC:in, pelkän estrogeenihoidon vaikutuksen ja kohdun limakalvon liikakasvun histologisten ominaisuuksien eroista
- tyypillisiä kuvia PAEC:eista, pelkän estrogeenihoidon vaikutuksesta ja kohdun limakalvon liikakasvusta (avuksi myös tarkkoja, tyypillisiä kuvia CD-levyllä tai USB-muistitikulla tallennettuina).

2. Ulipristaaliasetaattien käytössä havaittujen PAEC:ien kuvaus vaiheen III kliinisessä ohjelmassa

2.1 JOHDANTO

PGL07-021 (nimeltään PEARL I) ja PGL07-022 (nimeltään PEARL II) olivat kaksi vaiheen III kliinistä tutkimusta, joissa arvioitiin ulipristaaliasetaatin tehoa ja turvallisuutta hoidettaessa kohdun sileälihaskasvaimia (fibroideja). Molemmat olivat satunnaistettuja, kaksoissokkoutettuja, rinnakkaisryhmillä suoritettuja ja kontrolloituja tutkimuksia, joissa vertailtiin lumelääkkeeseen (PEARL I) tai GnRH-agonistiin, leuproreliiniasetaattiin (PEARL II). Molemmissa kliinisissä tutkimuksissa oli mukana esivaihevuosissa olevia naisia, jotka kärsivät liiallisesta kohdun verenvuodosta sekä laajentuneista kohdun sileälihaskasvaimista.

Kohdun limakalvon näytepaloja otettiin ennen hoitoa, hoidon lopussa (3 kk), ja 6 kk lääkehoidon päätyttyä (potilailla, joille ei tehty kohdun poistoa tai kohdun limakalvon ablaatiota). Näytepalojen arvioinnin suorittivat sokkotutkimuksessa kolme riippumatonta, gynekologiaan erikoistunutta patologia käyttäen arviointiasteikkoa, joka perustui kohdun limakalvon histologian tavanomaisiin kuvaajiin sekä muiden kuin fysiologisten muutosten kuvaamiseen käytettyihin kriteereihin, jotka liittyvät PAEC:iin. Arviointiasteikko on esitetty taulukossa 1.

Ulipristaaliasetaatilla hoidettujen potilaiden kohdun limakalvojen histologiassa todettiin PAEC:iin liittyviä, itsestään häviäviä, ei-fysiologisia muutoksia. Vaiheen III tutkimuksissa tämä ilmiö on havaittu noin 60 prosentilla potilaista, joiden Esmya®-hoito on kestänyt kolme kuukautta. Nämä muutokset hävisivät hoidon loputtua. Ulipristaaliasetaatilla hoidetun kohdun limakalvossa todettiin erilaisia muutoksia, jotka liittyivät rauhasiin, stroomaan ja verisuoniin.

Taulukko 1 - Arviointiasteikko, jota käytetään kohdun limakalvon näytepalojen arviointiin keskeisen vaiheen III kliinisissä tutkimuksissa (PEARL I ja PEARL II)

Kategoria	Pääluokat	Alaluokka		Lisäkuvaus
Riittävyys	Riittävyys	Ei		Ei kudosta; vain kohdunkaulankanavan solut; tekninen kysymys
		Kyllä		
Ensisijainen diagnoosi	Hyvänlaatuinen	Hyvänlaatuinen kohdun limakalvo		Atrofia; inaktiivinen; proliferatiivinen; sekretorinen; kuukautisiin liittyvä; ei-fysiologinen;muu (kuvaa)
		EH, yksinkertainen, ei epätyypillinen		
	Liikakasvu	EH, monimutkainen, ei epätyypillinen		
		EH, yksinkertainen, epätyypillinen		
		EH, monimutkainen, epätyypillinen		
	Pahanlaatuinen kasvain	Kohdun limakalvon adenokarsinooma		Tyyppi, aste
		Muu pahanlaatuinen kasvain		Tyyppi
Havainnot	Polyypit	Ei esiinny		
		Esiintyy	Hyvänlaatuinen	Atrofinen Toimiva
			Hyperplastinen	
			Syöpäsoluja sisältävä	
	Muut havainnot			Ei-fysiologiset epiteelin muutokset: • Eritys; mitoosi; apoptoottiset muutokset
				Laajoja kystia todettu
				Epätavallisia verisuonten muutoksia todettu: • Kanaverkon muotoiset hiussuonet; paksuseinäiset verisuonet; laajentuneet verisuonet

Vain yhtä diagnoosia kunkin kategorian alaluokassa tulisi käyttää kullekin potilaalle. Jos arvioijat ovat erimielisiä, silloin tulee käyttää yksimielisyyttä koskevia sääntöjä (noudattaen FDA:n ohjetta "Estrogen and Estrogen/Progestin Drug Products to Treat Vasomotor Symptoms and Vulvar and Vaginal Atrophy Symptoms—Recommendations for Clinical Evaluation"), näytteen riittävyyttä lukuun ottamatta: näytteen katsotaan olevan riittävä, jos ainakin yksi arvioija pitää näytettä riittävänä. Muut kuvaukset tallennetaan tarvitsematta olla yksimielisiä.

2.2 TIEDOT ULIPRISTAALIASETAATTIA KÄYTETTÄESSÄ HAVAITUISTA MORFOLOGISISTA ESIINTYMISTÄ

2.2.1 Kohdun limakalvon rauhasissa esiintyy rakenteellista eroavuutta sekä usein laaja kystinen laajentuminen.

Potilaiden kohdun limakalvojen rauhasten rakenne vaihteli ja monissa kohteissa näkyi hajallaan olevia kystisiä rauhasia. Ne olivat sekoittuneet pieniin putkimaisiin ja laajentuneisiin, kiemurteleviin tai epäsäännöllisesti taittuneisiin rauhasiin. Muutamissa kohteissa esiintyi enimmäkseen hajanaisesti kystisiä rauhasia (kystinen rauhanen esiintyi harvoin kehämäisenä, huokoisena stroomakauluksena, jota poikkeuksetta reunusti sekretorinen tai värekarvainen, metaplastinen epiteeli). Rauhasten kerääntymä oli rajoittunut

mikroskooppisiin pesäkkeisiin, tyypillisesti alueille, joissa oli vaihteleva rauhasrakenne.

Näytepalat otettiin pääasiassa katetrilla, joten välineen aiheuttamia rauhastukoksia oli yleisesti havaittavissa. Näytteenotossa tuli usein mukana häiritseviä fragmentteja stroomasta epiteelin molemmilta puolilta. Kyseiset fragmentit olivat peräisin kahden suuren kystisen rauhasen välistä tai yhdestä rauhasesta ja kohdun limakalvon pinnasta (strooman pilarit, stromal pillars).

2.2.2 Rauhasepiteeli on aktiivinen ja siinä on matalia, kuutionmuotoisia ja kerrostumattomia epiteelisoluja, joissa esiintyy vähän mitooseja.

Rauhasepiteeli näytti tavallisesti inaktiiviselta ja rauhasia reunusti yksi solukerros, jonka solut olivat muodoltaan kuutionmuotoisia tai matalan pylväsmäisiä, ilman ydinten kerrostumista. Joskus voidaan havaita värekarvallista metaplasiaa, joka vaikuttaa erityisesti limakalvon kystisesti laajentuneiden rauhasten epiteelipintaan.

2.2.3 Rauhasepiteelillä on ei-fysiologinen, sekretorinen ulkonäkö, rauhasten ollessa kietoutuneita tai kiemurtelevia (kuten sekretorisessa vaiheessa olevat), mutta niiden sekretorinen toiminta on heikosti kehittynyt.

Mitoottinen toiminta oli usein tunnistettavissa, mutta yleensä alhaisella tasolla, ja apoptoosia voidaan havaita, mutta se oli harvoin yleistä. Yleensä saatiin näyttöä ei-fysiologisesta, sekretorisesta erilaistumisesta ja glandulaaristen epiteelisolujen soluliman vakuolisaatiosta. Tämä nähtiin usein paikallisesti ja rauhasista suurimmalla osalla oli ei-vakuolisoitunut ulkonäkö. Pinnan apokriinityyppisiä sekretorisia muutoksia voitiin usein havaita. Rauhasten luumenissa ja kysteissä oli usein vetistä eritystä.

2.2.4 Rauhaset ovat epäsäännöllisesti hajallaan tiheässä solujen stroomassa ilman sekretorista muutosta.

Kohdun strooma oli kompakti ilman sekretorisen vaiheen muutoksen esiintymistä, ja rauhaset olivat usein hajallaan laajoissa huokoisen strooman sarakkeissa. Epänormaalia verisuonistoa oli yleisesti havaittavissa, tavallisesti paksuseinäisten valtimosuonien yhdistelminä ja siinä oli sileitä lihassoluja, “kanaverkon muotoisia hiussuonia” ja ajoittain oli havaittavissa laajentuneita, ohutseinäisiä verisuonia.

3. Tyypillisiä kuvia PAEC:ista

Kuvat 1–4: Nämä yhdistelmät esittävät valikoiman PAEC:ista. Tarkasteltavien kohteiden rauhasissa esiintyi vaihtelevan asteista kystistä laajentumista (A-D), joita reunusti matala, pylväsmäinen tai litteä epiteeli, joka oli inaktiivinen tai sekretorinen, ja jossa ei ollut ydinten kerrostumista tai mitoosia (E-G). Paikallista rauhasten kerääntymistä (A-B) oli havaittavissa satunnaisina kystisinä rauhasina, joita ympäröi kompaktit, virtaavat stroomasolut ja joita reunusti sekretorinen epiteeli (D ja F). Strooma oli vaihtelevan huokoista, ilman sekretorisen muutoksen esiintymistä, mutta alueilla esiintyy monimutkaisia, pieniä verisuonia, jotka saattoivat olla joskus paksuseinäisiä ja muodostaa klustereita (A, H-K).

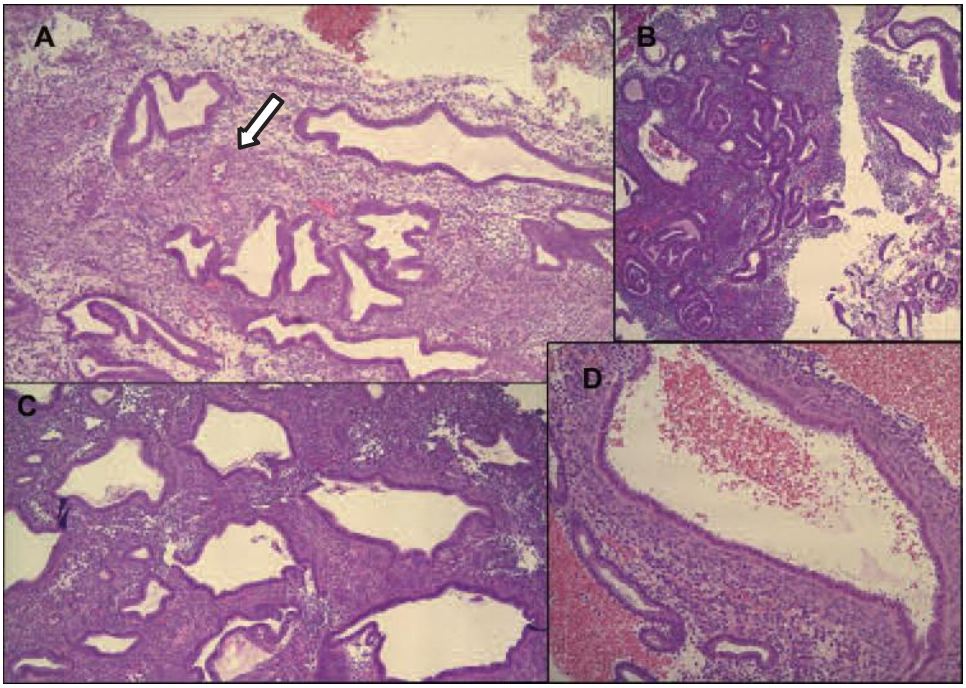

Kuva 1 A-D (yllä): Kystinen laajentuminen (A-C), paikallinen rauhasten kerääntymä (A-B), laajentunut rauhanen ja kompaktit, virtaavat stroomasolut, joita reunustaa sekretorinen epiteeli (D), monimutkaiset ja pienet, paksuseinämäiset verisuonet klustereina (A- nuoli) - esitetään tri M. Glantin luvalla

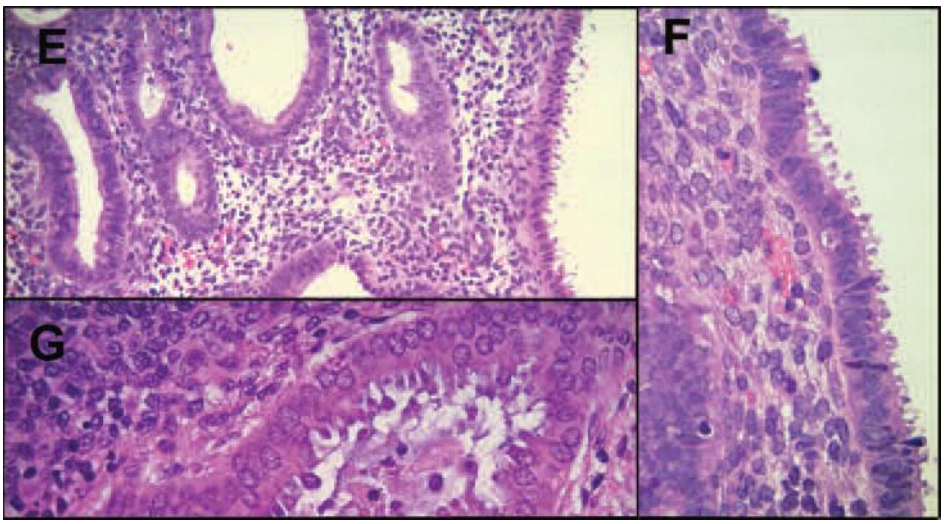

Yhdistelmäkuva 2 E-G (yllä): Useimmilla alueilla esiintyy matala, pylväsmäinen epiteeli, joka on aktiivinen tai heikosti sekretorinen. Esitetään tri M. Glantin luvalla

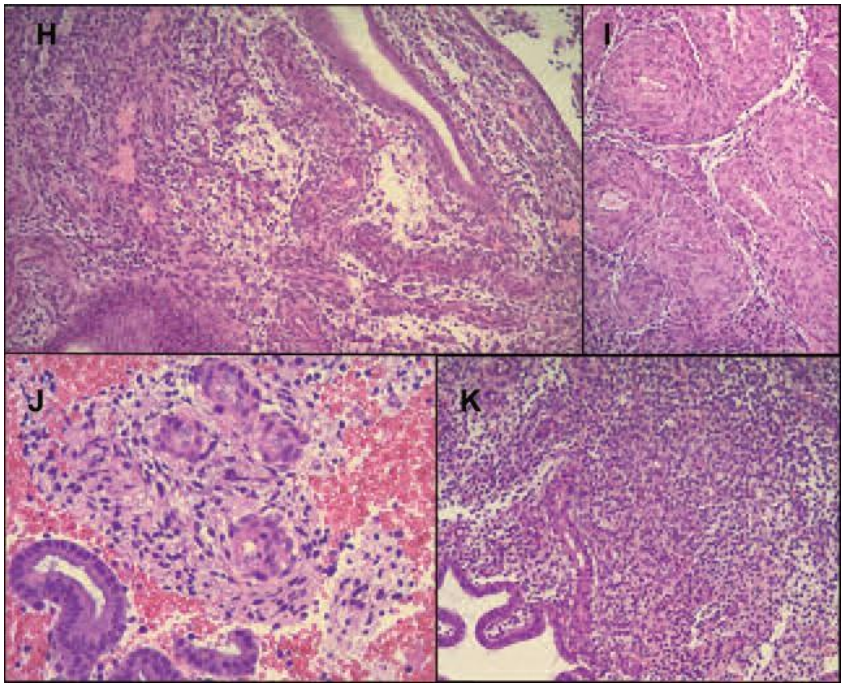

Yhdistelmäkuva 3 H-K (yllä): Tämä yhdistelmäkuva esittää strooman verisuonten muutokset, jotka havaitaan PAEC:issa. Usein havaittavissa pieniä, haarautuneiden hiussuonten, pikkuvaltimoiden (H, J, K) sekä suurempien paksuseinämäisten pikkuvaltimoiden (I) klustereita. Esitetään tri M. Glantin luvalla

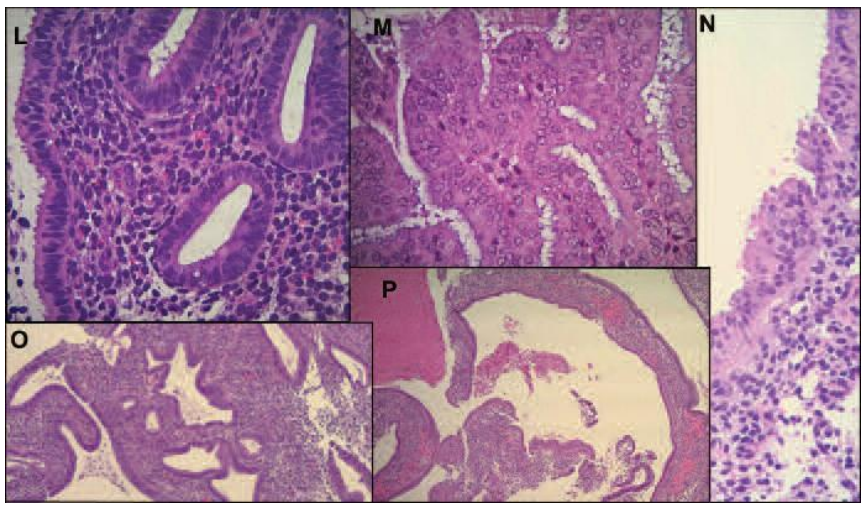

Yhdistelmäkuva 4 L-P (yllä): Tämä yhdistelmä esittää muita PAEC:issa havaittuja muutoksia. Epiteeli on inaktiivinen tai heikosti proliferatiivinen (muutamia mitooseja ja apoptooseja, L) ja välillä esiintyy värekarvallista metaplasiaa (N) tai epätavallisia sekretorisia muutoksia (M). Joillakin alueilla olevat rauhaset ovat taittuneita tai tähtimäisiä ja joissakin tapauksissa häiriintyneissä näytteissä esiintyy strooman pilareita (stromal pillar), jotka reunustavat molemmilta puolilta epiteeliä, joka on tyypillistä suurille kystisille rauhasille (O, P). Esitetään tri M. Glantin luvalla

Lisätietoja voi tarkastella USB-muistitikulla ja/tai CD-levyllä olevista kohdun limakalvon näytepalojen tarkoista kuvista.

4. PAEC:in, pelkän estrogeenihoidon vaikutuksen ja kohdun limakalvon liikakasvun histologisten ominaisuuksien erot

Patologi, joka ei tunne PAEC:ia, saattaa aluksi harkita pelkän estrogeenihoidon vaikutuksen tai kohdun limakalvon liikakasvun diagnoosia, koska rauhasen kystistä laajentumista ja rakenteellista epäsäännöllisyyttä voidaan nähdä näissä tiloissa. Rauhasen laajentumisprosessi eroaa PAEC:in ja kohdun limakalvon liikakasvun välillä.

- Liikakasvussa laajentuneita rauhasia reunustaa epiteeli, joka on kerrostunut ja tavallista paksumpi. Siinä on usein mitoosikuvioita, jotka muistuttavat proliferatiivisen keski- ja myöhäisvaiheen esiintymiä.
- PAEC:issa rauhaset ovat myös laajentuneita, mutta niitä reunustaa inaktiivinen epiteeli, joka on normaalia proliferatiivista vaihetta ohuempi ja vaikuttaa usein litistyneeltä ja atrofiselta.

Kaikissa PAEC:in näytteissä havaittu keskeinen ominaisuus on inaktiivinen ja heikosti proliferoiva, matalan kuutiomaisen näköinen epiteeli. Se on aivan erilainen kuin mitoottisesti aktiivinen, korkea ja pylväsmäinen epiteelisolu, joka havaitaan pelkässä estrogeenistimulaatiossa ja kohdun limakalvon liikakasvussa.

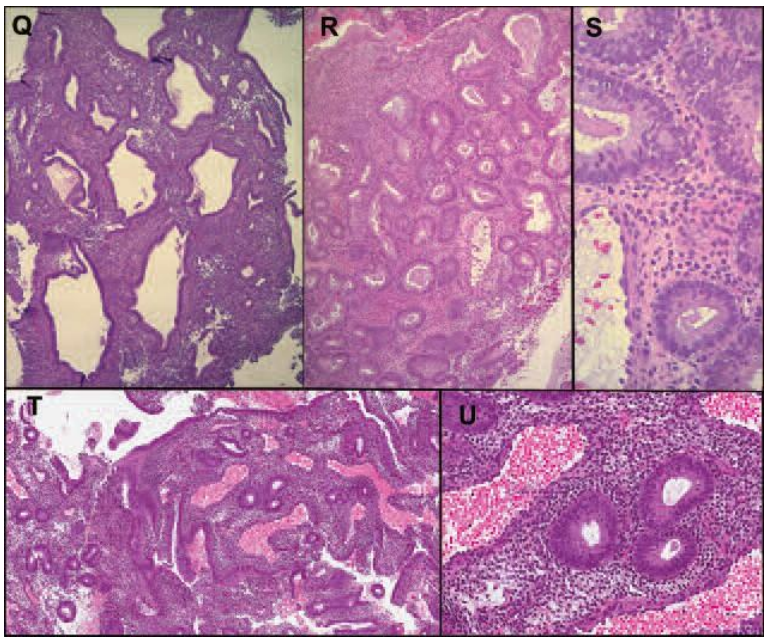

Yhdistelmäkuva 5 5 Q-U (yllä): Tämä yhdistelmä vertaa PAEC:issa havaittuja muutoksia pelkkään estrogeenihoitoon ja kohdun limakalvon liikakasvuun. Tässä esimerkissä PAEC:ista (Q) on pääasiassa hajallaan olevia kystisiä rauhasia ja inaktiivinen epiteeli. Monimutkaisessa liikakasvussa esiintyy hyvin täysinäisiä rauhasia proliferatiivisessa epiteelissä (R, S). Esimerkki sekavasta proliferatiivisesta mallista (Disordered Proliferative Pattern, DPP) (T, U) esittää vähemmän rauhasia sekä laajentuneita laskimoita ja proliferatiivisen epiteelin. DPP-tapauksissa, joissa on enemmän kystisiä rauhasia ja vähemmän proliferatiivista epiteeliä, pienitehoiset mallit ovat samanlaisia. Tällaisissa tapauksissa vähäiset sekretoriset muutokset ja verisuonimuutokset auttavat tekemään oikean diagnoosiin. Esitetään tri M. Glantin luvalla

Seuraavassa taulukossa kuvataan histologisia eroja PAEC:in, pelkän estrogeenihoidon vaikutuksen ja kohdun limakalvon liikakasvun välillä.

Taulukko 2. PAEC:in, pelkän estrogeenihoidon vaikutuksen ja kohdun limakalvon liikakasvun histologiset ominaisuudet

Histologinen ominaisuus	PAEC	Pelkän estrogeenin vaikutus	Kohdun limakalvon liikakasvu (monimutkainen)
Rauhasen rakenne			
• Kystinen laajeneminen	Esiintyy yleensä	Esiintyy	Voi esiintyä, paikallisesti tai laajalle levinneenä
• Sekava rakenne (kuten DPP:ssä*)	Paikallinen	Paikallinen	Hajanainen
• Monimutkainen rakenne	Ei esiinny	Paikallinen	Hajanainen
• Kehittymässä stroomaan	Ei esiinny	Voi esiintyä	Esiintyy
• Nystyjä luumeniin	Ei esiinny	Voi esiintyä	Esiintyy
• Rauhasten kerääntymä	Ei esiinny	Esiintyy paikallisesti (DPP*)	Esiintyy
• Rauhanen/strooma-suhde	Muuttumaton	Muuttumaton tai paikallisesti lisääntynyt (DPP*)	Lisääntynyt
Rauhasepiteeli			
• Solutyyppi	Litteä, kuutiomainen	Pitkä, pylväsmäinen	Pitkä, pylväsmäinen
• Ydinten kerrostumista	Ei esiinny	Esiintyy	Esiintyy
• Mitoosit	Harvinainen	Yleensä usein	Usein
• Sytoplasminen vakuolisaatio	Yleinen	Harvinainen	Harvinainen
• Eritys luumeniin	Ei esiinny tavallisesti	Ei esiinny tavallisesti	Voi esiintyä
• Ytimen koko	Pieni, munanmuotoinen	Pieni tai keskikokoinen	Suuret, pyöristetty
• Ytimen muoto	Munanmuotoinen	Munanmuotoinen tai pyöristetty	Pyöristetty
• Tumajyväset	Ei esiinny tavallisesti	Esiintyy yleensä	Esiintyy
• Ytimen atypia	Ei esiinny	Ei esiinny	Voi esiintyä tai olla esiintymättä
• Levyepiteelimetaplasia (“morulat”)	Ei esiinny	Satunnainen	Usein
Strooma			
• Strooman tiheys	Kompakti, kohtalaisen huokoinen	Runsas, saattaa olla tiheän huokoinen tai turvonnut	Yleensä tiheän huokoinen, saattaa olla niukka
• Vaahtosolut	Ei esiinny	Harvinainen	Esiintyy
• Strooman häiriö	Ei esiinny	Esiintyy	Esiintyy
• Intravaskulaarinen fibriinitrombi	Ei esiinny	Esiintyy	Esiintyy

*DPP (= Disordered Proliferative Pattern) Sekava proliferatiivinen malli, joka liittyy pelkkään estrogeenistimulaatioon. Se on normaalin proliferatiivisen vaiheen äärimuoto. Siinä esiintyy epänormaaleja rauhasrakennepesäkkeitä ja rauhasten epäsäännöllistä taittumista sekä viereisten rauhasten kerääntymää yhdessä aktiivisten epiteelisolujen kanssa, joilla on korkea pylväsmäinen ulkonäkö.

Lisätietoja löytyy USB-muistitikulla ja/tai CD-levyllä olevista kohdun limakalvon näytepalojen tarkoista kuvista, jotka koskevat PAEC:ia ja pelkän estrogeenihoidon vaikutusta sekä kohdun limakalvon liikakasvua (yksinkertaista ja monimutkaista).

5. Päätelmät

Suora vaikutus kohdun limakalvoon aiheuttaa luokalle ominaisia muutoksia histologiassa. Niitä kutsutaan termillä progesteronireseptorien muuntajiin liittyvät muutokset (Progesterone Receptor Modulator Associated Endometrial Changes, PAEC). Tyypillinen histologinen ilmentymä on inaktiivinen ja heikosti proliferoiva epiteeli, johon liittyy strooman ja epiteelin kasvun epäsymmetrisyys. Sen seurauksena muodostuu näkyviä, kystisesti laajentuneita rauhasia ja epiteelissä havaitaan sekä (mitoottinen) estrogeeni- että (sekretorinen) progesteronivaikutus. Tämä ilmiö on havaittu noin 60 prosentilla potilaista, joiden hoito Esmyalla on kestänyt kolme kuukautta. Nämä muutokset häviävät itsestään hoidon loputtua. Näitä muutoksia ei pidä sekoittaa pelkän estrogeenihoidon vaikutukseen eikä kohdun limakalvon liikakasvuun